MedikCase

Система самостоятельной подготовки к аккредитации

ТОЛЬКО ДЛЯ ЛИЧНОГО ИСПОЛЬЗОВАНИЯ

Рентгенология

Высшее образование | DOCX · PDF · XLSX | Вопросов: 10

Сформировано: 21.11.2026, 02:32 МСК

ВАЖНАЯ ИНФОРМАЦИЯ ПЕРЕД НАЧАЛОМ

1

Материалы предназначены для одного покупателя

Используйте файлы только для личной подготовки. Не передавайте их третьим лицам, не публикуйте, не размещайте в открытом доступе и не перепродавайте полностью или частично.

2

Источник материалов - ФМЗА

Вопросы и ситуационные задачи получены только из опубликованных материалов Методического центра аккредитации специалистов.

Официальный сайт fmza.ru ›

3

Ответы можно проверить самостоятельно

Используйте комплект при прохождении репетиционного экзамена и убедитесь, что выбранные ответы совпадают с результатом официальной системы.

Открыть репетиционный экзамен ›

4

Состав материалов может обновляться

ФМЗА может изменять формулировки, порядок и состав заданий. Перед подготовкой используйте актуальную версию комплекта и сверяйтесь с официальным источником.

Важно: MedikCase систематизирует материалы ФМЗА для самостоятельной подготовки, не изменяя смысл вопросов и ответов. Актуальность комплекта можно проверить в официальном репетиционном экзамене.

Сайт, обновления и поддержка

- **medikcase.ru**
- Telegram: @medikcase
- **support@medikcase.ru**

Сайт

Telegram

Вопрос 1

ЧТО ВЫСТУПАЕТ ХАРАКТЕРИСТИКОЙ ПЕРЕЛОМА ЛЕФОР I ПРИ РЕНТГЕНОЛОГИЧЕСКОМ ИССЛЕДОВАНИИ?

1. плоскость перелома идет через носовые, слезные кости, дно глазницы, челюстно-скуловой шов
2. линия перелома проходит через носовые и слезные кости, дно глазницы по направлению к крыловидному отростку основной кости
3. линия перелома проходит через носовые и слезные кости
4. **плоскость перелома проходит через альвеолярные отростки, верхнечелюстные бугры и нижние отделы крыловидных костей**

Правильный ответ: 4 - плоскость перелома проходит через альвеолярные отростки, верхнечелюстные бугры и нижние отделы крыловидных костей

Вопрос 2

ОБЛАКОВИДНОЕ УПЛОТНЕНИЕ КЛЕТЧАТКИ БРЫЖЕЙКИ ТОНКОЙ КИШКИ С КОЛИЧЕСТВЕННОЙ ЛИМФАДЕНОПАТИЕЙ БРЫЖЕЕЧНЫХ ЛИМФАТИЧЕСКИХ УЗЛОВ ХАРАКТЕРНО ДЛЯ

1. липосаркомы брыжейки
2. туберкулезного перитонита
3. **мезентериального панникулита**
4. карциноматоза

Правильный ответ: 3 - мезентериального панникулита

Вопрос 3

МЕТОДОМ ВЫБОРА В ДИАГНОСТИКЕ ПОВРЕЖДЕНИЙ И ЗАБОЛЕВАНИЙ МЯГКОТКАННЫХ СТРУКТУР ЯВЛЯЕТСЯ

1. **магнитно-резонансная томография**
2. позитронно-эмиссионная томография
3. сцинтиграфия
4. линейная томография

Правильный ответ: 1 - магнитно-резонансная томография

Вопрос 4

ДЛЯ УТОЧНЕНИЯ СОСТОЯНИЯ КОРНЯ ЛЕГКОГО НАИБОЛЕЕ ЦЕЛЕСООБРАЗНЫМ ЯВЛЯЕТСЯ ИСПОЛЬЗОВАНИЕ

1. бронхоскопии
2. рентгенографии в боковой проекции
3. рентгеноскопии
4. **компьютерной томографии**

Правильный ответ: 4 - компьютерной томографии

Вопрос 5

ПАЦИЕНТУ 3 МЕСЯЦЕВ С ДИАГНОЗОМ «ВРОЖДЕННЫЙ ИНФАНТИЛЬНЫЙ ГЕНЕРАЛИЗОВАННЫЙ МИОФИБРОМАТОЗ», СОСТОЯНИЕ ПОСЛЕ ПЛАСТИКИ ДИАФРАГМЫ, ВЫПОЛНЕНА КОМПЬЮТЕРНАЯ ТОМОГРАФИЯ ГРУДНОЙ КЛЕТКИ, РЕНТГЕНОЛОГИЧЕСКАЯ КАРТИНА СООТВЕТСТВУЕТ АТЕЛЕКТАЗУ _____ ЛЕГКОГО

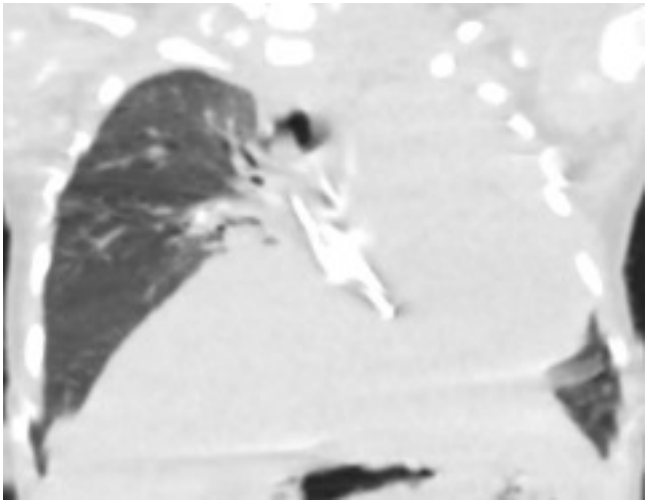

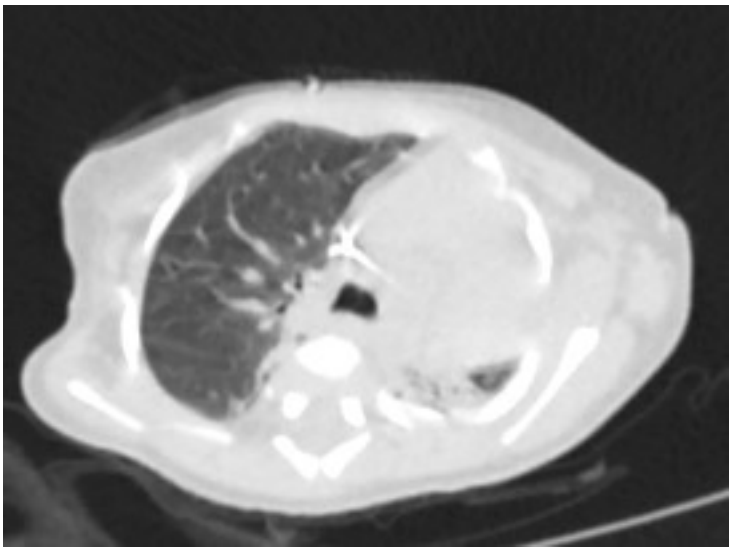

1. средней доли левого
2. левого
3. нижней доли левого
4. **верхней доли левого**

Правильный ответ: 4 - верхней доли левого

Вопрос 6

ПРИ КОМПЬЮТЕРНОЙ ТОМОГРАФИИ САРКОИДОЗ ПЕЧЕНИ ПРОЯВЛЯЕТСЯ

1. гепатоспленомегалией, увеличением головки поджелудочной железы, лимфаденопатией
2. наличием образования в области ворот печени с инфильтративным ростом
3. циррозом печени, асцитом, увеличением головки поджелудочной железы
4. **гепатоспленомегалией, наличием мелкоузлового поражения паренхимы, лимфаденопатией**

Правильный ответ: 4 - гепатоспленомегалией, наличием мелкоузлового поражения паренхимы, лимфаденопатией

Вопрос 7

НА ПРАВИЛЬНО ПРОИЗВЕДЕННОМ АНАЛОГОВОМ РЕНТГЕНОВСКОМ СНИМКЕ ГРУДНОЙ КЛЕТКИ В ПРЯМОЙ ПРОЕКЦИИ ВИДНО ИЗОБРАЖЕНИЕ _____ ГРУДНЫХ ПОЗВОНКОВ

1. 4 нижних
2. **4 верхних**
3. 3 нижних
4. 2 верхних

Правильный ответ: 2 - 4 верхних

Вопрос 8

ЧЕРЕДУЮЩИЕСЯ РАСШИРЕНИЯ ПРОСВЕТА ТОЛСТОЙ КИШКИ НАЗЫВАЮТ

1. ленты
2. **гаустры**
3. сальниковые отростки
4. жировые привески

Правильный ответ: 2 - гаустры

Вопрос 9

У ДЕТЕЙ НЕЙРОГЕННЫЕ ОПУХОЛИ НАИБОЛЕЕ ЧАСТО ЛОКАЛИЗУЮТСЯ В _____ ОТДЕЛЕ ПОЗВОНОЧНИКА

1. поясничном
2. шейном
3. грудном
4. **крестцовом**

Правильный ответ: 4 - крестцовом

Вопрос 10

ЗОЛОТЫМ СТАНДАРТОМ ДЛЯ ВЫЯВЛЕНИЯ ГЕМОРРАГИИ ГОЛОВНОГО МОЗГА В ПЕРВЫЕ 24 ЧАСА ЯВЛЯЕТСЯ

1. сцинтиграфия
2. **рентгеновская компьютерная томография**
3. магнитно-резонансная томография
4. традиционная рентгенография

Правильный ответ: 2 - рентгеновская компьютерная томография